(37)

OPHTHALMOLOGICAL SOCIETY LIBRARY

Ueber

Keratitis bullosa.

Inaugural-Dissertation

zur

Erlangung der Doctorwürde

bei der

medizinischen Facultät der Rhein. Friedrich-Wilhelms-Universität zu Bonn

vorgelegt und mit Thesen vertheidigt

am 29. Juli 1876 Vormittags um 11 Uhr

von

Gustav Kleinschmidt.
aus Berlin.

Mit einer Tafel.

Opponenten:

Friedrich Roechling, Dr. med.
Adolf Stoltenhoff, Cand. med.
Wilhelm Wortmann, Dr. med.

Bonn.
Druck von J. F. Carthaus.

1844034

Meiner lieben Mutter.

Digitized by the Internet Archive
in 2014

https://archive.org/details/b21644159

OPHTHALMOLOGICAL SOCIETY LIBRARY

Wenn wir die verschiedenen Erkrankungen der Cornea näher ins Auge fassen, so sehen wir, dass einige Entzündungsformen derselben von einer eigenthümlichen Erscheinung begleitet sind, der Bläschenbildung; und zwar finden wir letztere hauptsächlich bei der Keratitis vesiculosa und der Keratitis bullosa.

Die Keratitis vesiculosa zeigt uns kleine rundliche Bläschen, etwa von der Grösse eines Stecknadelknopfes, welche am häufigsten die Randpartieen der Cornea einnehmen und gruppenweise aufzutreten pflegen. Sie sind gewöhnlich prall gefüllt und wasserklar und bilden sich in der Regel sehr schnell unter heftigen Schmerzen. Diese Art von Bläschen hat man theils an vorher vollkommen gesunden, theils an bereits erkrankten Augen beobachtet; und zwar treten sie einmal nicht selten an Augen auf, welche bereits von einer Conjunctivitis catarrhalis ergriffen waren. Sie zeigen dann eine rundliche, gestreckte oder gestielte Form und bilden sich, wie erwähnt, innerhalb ganz kurzer Zeit aus. Ebenso können sie auch nach wenigen Stunden wieder vollständig verschwinden, ohne dass eine Spur ihres früheren Sitzes auf der Hornhaut zu ent-

decken ist (neuralgischer Herpes). In anderen Fällen gehen der Bläschenerruption heftige katarrhalische Erkrankungen der Respirationsorgane voraus, bei denen dann meist unmittelbar nach dem Höhestand des Fieber's fast gleichzeitig mit einem Herpes labialis s. nasalis die Entwicklung des Herpes corneae vor sich geht. Auch hierbei sind nicht unerhebliche Schmerzen vorhanden, welche erst mit dem Bersten der Bläschen nachlassen. Ist dies geschehen, so pflegt sich der Substanzverlust nicht selten unter Betheiligung der oberflächlichen Schichten der Cornea sehr langsam zu regeneriren.

Endlich hat man noch in einigen Fällen von Herpes zoster ophthalmicus das Auftreten von vollkommen wasserhellen Bläschen auf der Cornea beobachtet, welche meist einen peripherischen Sitz haben. Nach ihrer spontanen Zerreissung restiren unregelmässige Substanzverluste, wie nach Verletzungen der Cornea (Nagel-Keratitis); auch tritt in der Regel erst jetzt eine Mitbetheiligung des Corneagewebes ein, welche sich durch eine, bisweilen sich weit ausbreitende Trübung des Parenchyms zu erkennen giebt. Auch bei dieser Form wird der entstandene Defect nur äusserst langsam wieder hergestellt.

Weit seltener ist die andere Form der hierher gehörenden Keratitiden, die Keratitis bullosa, mit der wir uns hier eingehender beschäftigen wollen.

Die Keratitis bullosa gehört zu den tiefen, in dem eigentlichen Hornhautgewebe zur Entwicklung kommenden Infiltraten und unterscheidet sich wesentlich von den übrigen Formen der Keratitis. Charakterisirt ist sie dadurch, dass, im Verlauf einer parenchymatösen Infiltration der Hornhaut, auf der Oberfläche der letzteren grössere, schwappende Blasen auftreten, die auch der ganzen Erkrankung den

Namen gegeben haben, obwohl sie nur als Theilerscheinungen des tieferen Prozesses aufzufassen sind.

Diese Blasen, welche theils einzeln, theils zu mehreren auf den mittleren und unteren, sehr selten auf den oberen Abschnitten der Hornhaut sich bilden, zeigen bei schiefer Beleuchtung meist eine rundliche Form und sind mit einer hellen Flüssigkeit gefüllt, welche sich in die unteren Parthieen zu senken pflegt, so dass die Blase dann beutelig herabhängt. Sind mehrere solcher Blasen von verschiedener Grösse vorhanden, so findet man, dass die grösseren unter ihnen nicht so prall angefüllt sind, als die kleineren, und man im Stande ist, durch einen mittelst des unteren Lidrandes gegen die Cornea ausgeübten Druck den Inhalt in der durchsichtigen Hülle der grösseren leicht zu verschieben. Lässt man dann mit dem Drucke nach, so schwappt die Flüssigkeit wieder in ihre frühere Lage zurück. Bei den kleineren ist dieses Experiment wegen der prallen Füllung nicht gut ausführbar.

Was die Entstehung der Blasen betrifft, so kommen sie nicht im Beginne der Erkrankung vor, sondern treten nach v. Graefe*) gewöhnlich erst dann auf, „wenn der anfangs ganz diffus über die Hornhaut verbreitete Exsudativprozess sich gegen die centrale Hornhautregion hin stärker zusammenzieht und hierbei auch seine ursprünglich rein parenchymatöse Natur verliert.“

Dieser Umstand spricht dafür, dass die Blasenbildung eine Folge des parenchymatösen Infiltrates ist und nach Prof. Saemisch**) wahrscheinlich dadurch hervorgebracht wird, „dass die Flüssigkeiten, welche sich in den Spalt-

*) Archiv für Ophth. II. 1. p. 207.

**) Handbuch d. gesammt. Augenheilk. IV. 1. p. 272.

räumen der Cornea bei der Bildung des Infiltrates ansammeln, schliesslich nach der Oberfläche hingedrängt werden und hier zu einer Abhebung der oberflächlichen Gewebsschichten resp. des Epithelblattes führen".

Die Frage, ob durch die erwähnten Flüssigkeiten das Epithel für sich oder auch die Lamina elastica anterior und etwa noch einige oberflächliche Schichten des Parenchyms der Cornea mit abgehoben werden, wollen wir weiter unten einer genaueren Betrachtung unterwerfen; vorher dürfte es angemessen sein, Einiges über den Verlauf und die Aetiologie der Erkrankung anzuführen.

Was die Bildung der Blasen anbelangt, so geschieht diese allmählich und ist mit den heftigsten Schmerzen verbunden, weil bei Abhebung der vorderen Blasenwand die Enden der in der Cornea bekanntlich sehr zahlreich vorhandenen und fast ausschliesslich in den vordersten Schichten sich ausbreitenden und im Epithel endenden Nerven derart gezerrt werden, dass sie eine erhebliche Reizung erfahren. Die Schmerzen dauern während des Bestehens der Blase an und lassen erst nach, wenn letztere spontan oder nach Anstechen ihren Inhalt entleerte. Ist dieses eingetreten, dann legen sich die Reste der Blasenwand als „zipfelige Gewebsfetzen" an die Cornea an, wo die Stelle der Blase sich durch eine kleine Vertiefung kennzeichnet.

Im weiteren Verlaufe bildet sich auf dieser Stelle entweder neues Epithel, so dass kein Substanzverlust zurückbleibt, — „nur in seltenen Fällen tritt", nach Prof. Saemisch *), „ein optisch differenter Ersatz der abgestossenen Gewebsparthie ein" — oder die Perforationsstelle verlöthet sich wieder und nach einigen Tagen wiederholt sich der ganze

*) Saemisch, l. c pag. 271.

Prozess von Neuem. Die Blase fängt dann auf derselben Stelle wieder an, sich zu erheben und mit Flüssigkeit zu füllen und zwar wieder unter den bereits oben angeführten heftigen Schmerzen, so dass der Patient aus dem Gefühl allein auf die Bildung resp. Rückbildung der Blasen zu schliessen vermag. Die neugebildeten Blasen erheben sich nicht immer wieder an der Stelle, wo die früheren gesessen haben, und zwar hängt dies zum Theil wohl auch davon ab, wie viel von der perforirten Blasenwand überhaupt erhalten worden ist. Doch sieht man nicht selten gerade an der Stelle, an welcher eine Blase vollständig abgetragen war, wieder eine neue in 1 bis 2 Tagen sich entwickeln.

Dieses Hervortreten und Verschwinden von Blasen kann nun längere Zeit andauern, ja, es können Wochen und Monate vergehen, ehe diese Erscheinung ganz sistirt; und zwar ist sie dabei abhängig von dem Prozesse in den tieferen Geweben der Hornhaut, so dass mit dessen Nachlass resp. Erlöschen auch die Neigung zur Blasenbildung, wie diese selbst, spontan erlöschen kann.

Bisweilen aber ist die Blasenbildung so hartnäckig, dass sie allen angewandten Mitteln spottet. In diesen Fällen wendet man die v. Graefe'sche Methode der Abtragung der vorderen Blasenwand mit Erfolg an, wie wir später bei Besprechung der Therapie näher sehen werden.

Was nun die Aetiologie dieser Krankheit betrifft, so ist sie meist im Zusammenhange resp. als Folgeerscheinung der diffusen, parenchymatösen Keratitis beobachtet worden, wenngleich letztere auch ohne sie auftreten kann.

Der Grund hierfür, dass sie das eine Mal nach der erwähnten Keratitis entsteht, das andere Mal nicht, könnte vielleicht darin seine Erklärung finden, dass, wie die Beobachtung zeigt, parenchymatöse Infiltrate der Cornea wohl

nur ganz ausnahmsweise mit Blasenbildung einhergehen, wenn frühzeitig Vascularisation der Cornea eintritt, dass hingegen gerade in den Fällen des parenchymatösen Infiltrates häufiger Blasenbildung beobachtet wird, in welchen Neubildung von Gefässen in der Cornea entweder gar nicht oder nur sehr spärlich eintritt. Es scheinen sich somit Blasenbildung und Gefässneubildung gegenseitig auszuschliessen. Es wäre möglich, dass durch die reichlich gebildeten Gefässe das Infiltrat auf dem Wege der Resorption verringert würde, so dass es sich nicht in dem Maasse ansammeln kann, um die Abhebung des Epithels zu bewirken.

Ob diese Annahme die richtige ist, wollen wir dahingestellt sein lassen.

Ferner findet man Blasenbildung nicht selten in Folge tiefer, schwerer Erkrankungen des Auges, in deren Verlaufe die Hornhaut durch ein Infiltrat in grosser Ausdehnung getrübt wurde. So beobachtete sie Prof. Saemisch*) an Augen, welche an einem Glaukoma absolutum, und an solchen, welche in einem, durch eine Luxatio lentis oder durch einen eingedrungenen Fremdkörper inducirten, Glaukoma consecutivum litten. Auch in Fällen von Luxatio lentis in die vordere Kammer findet man nicht so selten, falls die Linse längere Zeit der Cornea von innen angelegen und in dieser wohl durch den dauernden Contact ein parenchymatöses Infiltrat inducirt hatte, Blasenbildung auf dem getrübten Terrain der Hornhaut.

Nicht selten sind auch Traumen die Veranlassung, wie z. B. Verbrennungen der cornea, sei es durch Pulver, offene Flamme oder ätzende Substanzen.

---

*) Saemisch, l. c. pag. 272.

OPHTHALMIC LIBRARY

Da zur Erzeugung einer Keratitis bullosa durch Verbrennung die Bedingungen sich künstlich herstellen lassen und es doch von einigem Interesse sein dürfte, den Gang der Erkrankung und die Blasenbildung in ihrer allmählichen Entwicklung zu verfolgen, so habe ich unter der Leitung meines verehrten Lehrers, des Herrn Prof. Saemisch, Versuche an drei Kaninchen angestellt, und ist es uns gelungen wenigstens bei dem ersten eine Blasenbildung in schönster Form hervorzurufen.

Versuch I.

Wir wählten zuerst ein etwas grosses Kaninchen von brauner Färbung und übergossen das rechte Auge desselben bei geöffneter Lidspalte und fixirtem Bulbus mit verdünnter Kalilauge. Die Wirkung des Liquor Kali caustici war fast eine momentane, so dass gleich nach Beendigung des Versuches eine heftige Reaction eintrat, welche sich darin aussprach, dass die Conjunctiva stark geröthet und die Cornea intensiv getrübt erschien.

Am nächsten Tage stellte sich das Bild klarer dar, indem wir nun nach Entfernung des reichlich abgesonderten Secretes im Stande waren, die eigentliche Wirkung zu constatiren. Es fand sich die temporale (äussere) Hälfte der Cornea getrübt, während die nasale (innere) durchsichtiger war. In dem oberen äussersten Quadranten fehlte das Epithel, dessen Reste noch in einzelnen Fetzen auf der Oberfläche der Cornea herumhingen; im unteren äusseren Quadranten zeigte sich eine bedeutende parenchymatöse Trübung, welche im Centrum desselben am stärksten war. Diese Trübung war bläulich weiss und so intensiv, dass die Iris nicht mehr durchgesehen werden konnte.

Am dritten Tage erschien die Cornea im oberen äus-

seren Quadranten wieder durchsichtiger, während die Trübung in dem unteren äusseren Quadranten sich nicht verändert hatte. Das Epithel war wieder vollständig da, auch im oberen Abschnitt, so dass wir annahmen, dass die Epithelfetzen hier abgestossen und diese Parthie der Cornea auf den status quo ante zurückgekehrt sei. Secretion war nur in geringem Maasse vorhanden. Im unteren äusseren Quadranten schienen bereits Gefässe sich zu entwickeln, indessen konnte ihre Anwesenheit nicht mit Sicherheit constatirt werden. Es hatte sich also das gewünschte parenchimatöse Infiltrat ausgebildet.

Am andern Tage konnte man noch die Stelle oben und aussen erkennen, wo die Epithelfetzen abgestossen und durch neues Epithel ersetzt waren. Der Epitheldefect wurde angedeutet durch eine dünnere Schicht, welche sich an den Grenzen deutlich von der Nachbarschaft abhob und in der Mitte vom oberen und äusseren Quadranten die Hälfte eines jeden einnahm.

Der fünfte Beobachtungstag liess einen grossen Epitheldefect über der stärksten Stelle der Trübung erkennen, der sich auch noch über den äusseren oberen Quadranten etwas fortsetzte; das Epithel hatte sich ganz abgestossen. Am zweitnächsten Tage war das Epithel wieder vollkommen ersetzt; die Lichtung hatte im oberen äusseren Quadranten noch weitere Fortschritte gemacht, hier und da hafteten noch einzelne Epithelfetzen an der Stelle des Defectes.

Vier Tage später (11 Tage nach der Verbrennung) war die Trübung im Zurückgehen begriffen, es waren noch einzelne wolkige Flecke da, besonders im unteren äusseren Quadranten, theils tief, theils oberflächlich, während besonders die Randparthieen im oberen äusseren Quadranten voll-

kommen durchsichtig waren und das Epithel ohne Unterbrechung die veränderten Parthieen überzog.

Am zwölften Tage zeigte sich das Epithel über der getrübten Stelle etwas zerstippt; ein kleiner Epitheldefect war auf der Höhe der Cornea wahrzunehmen.

Der 15. Tag endlich brachte die erwünschte Blase im unteren äusseren Quadranten. An Stelle der früheren Trübung fand sich ein Epitheldefect oder wenigstens herumhängende Epithelfetzen darauf vor.

Um nun die Hülle der Blase und besonders die Randparthieen einer genaueren, mikroskopischen Untersuchung unterwerfen zu können, wurde noch an demselben Tage der Bulbus von Herrn Prof. Saemisch enucleirt und in Müller'sche Flüssigkeit gelegt, um ihn dadurch zur Anfertigung von Schnitten geeigneter zu machen.

Nachdem der Bulbus 4 Wochen in Müller'scher Flüssigkeit gelegen hatte, wurde die Cornea abgetragen und von dem Abschnitte derselben, welcher die Blase trug, eine grössere Anzahl von Querschnitten verfertigt, die dann in Carmin gefärbt wurden.

Diese Schnitte waren trotz der zarten Structur der Blasenhülle so glücklich ausgefallen, dass man an einer grösseren Zahl derselben, welche die Randparthie der Blase mit enthielten, in überzeugendster Weise Auskunft über die Wandungen derselben erhielt. (Vergl. Fig. 2 u. 3.)

An diesen Schnitten sah man Folgendes: Das eigentliche Hornhautgewebe (d) erscheint reich an zelligen Elementen, die ungleich vertheilt, vorwiegend in den Schichten der Membran sich vorfinden, welche dem vorderen Drittheile derselben entsprechen. Diese Zellen tragen die Charaktere der Wanderzellen. Es liegt somit hier ein Infiltrat vor. In den tieferen Schichten der Membran lassen sich wesentliche Anomalieen nicht nachweisen.

Ausser dem erwähnten Infiltrate bemerkt man ferner, dass sich die Epithelschicht von einer Stelle ab (siehe Fig. 2. a.), die im Bereiche des Infiltrates liegt, von der vorderen Fläche des Hornhautgewebes entfernt, um, in mehr weniger ausgesprochener Bogenform sich krümmend, demnächst wieder getrennt von der Vorderfläche des Hornhautgewebes, diesem parallel weiter zu ziehen.

Diese bei einer grösseren Zahl von Schnitten in derselben Configuration immer wiederkehrenden Verhältnisse zeigen zunächst, dass, vor Einlegung des Bulbus in die Conservationsflüssigkeit, bereits hier eine Abhebung des Epithelblattes bestanden haben muss, die also der intra vitam beobachteten Blasenbildung entspricht. Jeder Zweifel daran, ob diese Abhebung auch wirklich intra vitam vorhanden und nicht etwa künstlich geschaffen oder zufällig entstanden, muss schwinden, wenn man, ganz abgesehen von der intra vitam beobachteten Blasenbildung, folgende Verhältnisse berücksichtigt:

Die vordere Begrenzungsschicht der Cornea, die bekanntlich beim Kaninchen sich weniger als ausgesprochene Lamina elastica anterior vom übrigen Hornhautgewebe abhebt, immerhin jedoch eine schärfere Contour zeigt, verläuft in gut gelungenen Schnitten als hervortretende, scharfe Linie, nicht gestreckt, wie unter normalen Verhältnissen, sondern in Bogenform, wellig (Fig. 3 a), in das Terrain der Membran leicht zurücktretend, Einbuchtungen zeigend. Diese Unregelmässigkeit der vorderen Begrenzung des Hornhautgewebes muss als eine solche angesprochen werden, die sich im Laufe der Erkrankung herausgebildet hat.

Dass die von der Vorderfläche der Cornea abgehobene Epithellage nicht etwa erst nach oder bei der Enucleation des Bulbus von der vorderen Hornhautfläche getrennt wurde,

beweisen die Schnitte ebenfalls ganz unzweideutig. Gerade von der Stelle an, wo sich das Epithel von der Hornhaut entfernt (Fig. 2 u. 3 b) nimmt die unterste Lage der Epithelschicht, die unter normalen Verhältnissen aus länglichen ovalen hohen Zellen mit flacher Basis besteht (Fig. 2 u. 3 c.), eine andere Form an. Die Zellen erscheinen rundlich, unregelmässiger gestellt, (Fig. 3. b.) und zwar in der ganzen Ausdehnung des abgehobenen Epithelblattes. Eine solche Formveränderung der Zellen kann natürlich nur intra vitam eintreten, und somit wird auch hierdurch der Beweis geliefert, dass das Epithelblatt schon auf der lebenden Cornea von der vorderen Fläche des Hornhautgewebes abgehoben war.

Da nun an der betreffenden Stelle der Cornea eine Blasenbildung beobachtet worden war, so ist wohl hiermit der Beweis geliefert, dass diese Blase als hintere Wand das eigentliche Hornhautgewebe besass, während die vordere Wand derselben lediglich aus dem abgehobenen Epithele der Membran bestand.

Das Resultat der Untersuchung ist somit Folgendes: Auf einem Abschnitte einer in Form des Infiltrates erkrankten Cornea ist es zur ausgedehnteren Abhebung des Epithelblattes gekommen, zur Bildung eines mit Flüssigkeit angefüllten Raumes zwischen Epithel und der uneben gewordenen vorderen Begrenzungsschicht der Cornea.

Obwohl in den beiden anderen Versuchen die Verbrennung resp. Reizung der Cornea nicht zur Bildung eines mit Blasenbildung einhergehenden Infiltrates führte, mögen dieselben hier doch eine kurze Erwähnung finden. Sie zeigen, wie die genannten Traumen eine Abscessbildung resp. schliesslich die Entwicklung einer Keratitis parenchymatosa vasculosa einleiten können. Insbesondere darf man

wohl darauf hinweisen, dass die Natur des Hornhautprozesses sehr wesentlich wohl von der Affektion der Conjunctiva beeinflusst wird.

Versuch II.

Der zweite Versuch wurde an einem kleineren, jüngeren Kaninchen, von grauer Farbe angestellt. Bei diesem verbrannten wir ebenfalls das rechte Auge durch einen in Spiritus getauchten Wattekegel, welcher angezündet und so dem Auge genähert wurde, um auf diese Weise die Wirkung der Flamme auf die Cornea zu studiren. Nach Verlauf von 3 Tagen hatte sich eine starke Secretion der Conjunctiva eingestellt; die Lider waren geschwollen, der Lidrand zum Theil nekrotisch abgestossen. An der Cornea zeigten sich folgende Veränderungen: die ganze obere Hälfte derselben war intensiv getrübt; die Trübung ging deutlich durch die ganze Dicke der Cornea hindurch, besonders am unteren Rande der ersteren, wo sie mit einem intensiv grauen Saum, der sehr tief lag, endete. Ausserdem war Hypopyon in der vorderen Kammer vorhanden, und zwar am unteren Ende eines breiten, schwach trüben Streifens in der Tiefe, der von der unteren Grenze der oben erwähnten Trübung zum unteren Rande der Cornea zog und auf der nasalen Seite scharf abgegrenzt war, während die äussere Grenze ungefähr mit der Mittellinie der Cornea zusammenfiel.

Nach 3 weiteren Tagen hatte die Trübung einen durchaus weisslichen Farbenton angenommen; sie nahm besonders den oberen inneren Quadranten ein und grenzte sich nach unten nicht scharf ab. Die Oberfläche der Cornea zeigte keine wesentlichen Veränderungen, hingegen war die vordere Kammer bis zur Hälfte mit Eiter gefüllt. Die

Lidspalte war etwa auf die Hälfte verengert in Folge einer Verwachsung der Lider von der inneren Commissur her. Das Hypopyon war am folgenden Tage noch etwas gewachsen; die Trübung der Cornea war jetzt intensiv weiss, der übrige Theil trüber. Die Lidspalte war noch mehr verwachsen, so dass sie mit der Scheere nach der inneren Commissur hin gespalten werden musste, um die vollständige Verschliessung zu verhindern. Aus dieser Tendenz der Lidspalte, resp. der Schleimhaut derselben, zu verwachsen, geht hervor, dass eine offene Flamme auf das ganze Auge intensiver einwirkt, als die bei dem ersten Versuche angewandte verdünnte Kalilauge.

Drei Tage später war das Hypopyon kleiner geworden, und trat, besonders von unten her, Vascularisation auf; die Umgebung des Geschwürs war etwas lichter.

Am 12. Tage nach dem Versuch hatte sich die Vascularisation von oben und unten her gegen das Geschwür hin weiter ausgebildet; es war eine reichliche Hypopyonbildung vorhanden; das Geschwür selbst war gleichmässig getrübt, die Lidspalte noch eng. Am folgenden Tage traten Gefässe von oben her bis an den Geschwürsrand; vom Geschwür aus selbst erstreckte sich eine citrige Masse in die vordere Kammer, die aber kaum bis zum Boden derselben reichte, so dass sie der hinteren Fläche der Cornea fest anzuhaften schien. Das Geschwür selbst reinigte sich vom Rande aus, besonders von oben her; die Gefässentwicklung hatte noch weitere Fortschritte gemacht, indem auch der temporale Theil der Cornea mit breiten Gefässstreifen bedeckt war. In den nächsten Tagen trat nun die Vascularisation von allen Seiten her auf und hatte am 17. Beobachtungstage bereits solche Dimensionen angenommen, dass sie den Rand des fast central gelegenen

Ulcus in seiner ganzen Ausdehnung überzog. Der Geschwürsgrund erschien oben blasig hervorgetrieben und ganz durchsichtig. Von dieser Stelle aus zog dann an der hinteren Fläche der Cornea ein breiter weisser Streifen nach abwärts. Nach weiteren 5 Tagen war bereits der ganze Geschwürsgrund stark vascularisirt und erschien wieder gefüllter; die Vascularisation an den peripherischen Theilen der Cornea war zurückgegangen; in der vorderen Kammer war Hypopyon nicht mehr zu bemerken, hingegen war sie sehr abgeflacht und die Iris nach dem Geschwürsgrunde hingezogen.

Am 27. Beobachtungstage war die temporale Hälfte der Cornea wieder ganz durchsichtig geworden, die Gefässe, welche bis zur Geschwürsnarbe von oben und von unten her sich erstreckten, waren in der Rückbildung begriffen.

Ferner schien sich Leukoma adhaerens, d. h. Verwachsung der Iris mit dem Geschwürsgrunde der Hornhaut, zu bilden, da wenigstens keine Atropinwirkung vorhanden war.

Am 31. Tage nach dem Versuch schritt die Vernarbung noch weiter fort, ebenso wie die Aufhellung der Cornea in ihrer äusseren Hälfte, so dass eine Stelle des äusseren Pupillarrandes wieder sichtbar wurde.

Nach Verlauf von abermals 4 Tagen hatte sich denn auch das Leukoma adhaerens vollständig ausgebildet, besonders an der nasalen Seite, theilweise auch an der temporalen.

In summa hatten wir hier also einen Abscess vor uns, der in ein Geschwür übergegangen war mit secundärer Absetzung von Eiter in die vordere Kammer; es trat dann Resorption des Hypopyon mit Vascularisation ein, ohne dass es zur Blasenbildung kam, sondern vielmehr der ganze

Prozess sich wieder zurückbildete bis auf das restirende Leukoma adhaerens.

Versuch III.

Das dritte Kaninchen war auch ein kleineres, von ebenfalls grauer Färbung. Auch hier wurde das rechte Auge zum Versuch benutzt und zwar schoben wir bei diesem ein Stückchen Canthariden pflaster in den Conjunctivalsack und vereinigten die Lider in der Mitte durch eine Nadel, um das Herausfallen des Pflasters zu verhüten.

Bereits nach drei Tagen, als der Conjunctivalsack wieder geöffnet und der Rest des Pflasters entfernt wurde, zeigte sich die Wirkung desselben in der Weise, dass sich ein ringförmiges Ulcus in beiden unteren Quadranten der Cornea gebildet hatte und die vordere Kammer zur Hälfte mit Hypopyon gefüllt war. Die scheinbare Anwesenheit einer Iritis konnte aus der unregelmässigen Form der Pupille erschlossen werden. Die Conjunctiva bulbi et palpebrarum war fast in ihrer ganzen Ausdehnung mit einer Eschara bedeckt. Nach zwei Tagen schien sich das Hypopyon langsam zu resorbiren.

Am 6. Tage nach dem Versuche fand sich eine gleichmässige, parenchymatöse Trübung der Cornea vor; letztere zeigte im oberen Dritttheile durchaus keine Unregelmässigkeiten, während der untere Rand getrübt war. Zu gleicher Zeit sah man am unteren Rande die beginnende Vascularisation. Die Resorption des Hypopyon schritt weiter fort; von der Conjunctiva war die Eschara abgestossen.

Vier Tage später fanden sich Gefässe rings um die Cornea vor; die ganze Hornhaut war trüber, d. h. gleichmässig diffus, aber intensiv getrübt, so dass die Iris kaum durchzusehen war. Ein Streifen, der von oben nach un-

ten zog und ungefähr zwei Dritttheile der Breite der Cornea einnahm, grenzte sich im Parenchym durch zwei gezackte Linien ab, die ebenfalls vertieal von oben naeh unten liefen. Entsprechend dieser Parthie sehien die Oberfläehe der Cornea ganz fein zerstippt zu sein. Der Limbus conjunctivae war oben und unten erheblich verbreitert und stark injicirt. In der vorderen Kammer liess sieh etwas besonderes nieht mehr naehweisen.

Naeh 5 Tagen, also am 15. Tage der Beobachtung, hatten sieh die Gefässe bis auf das Centrum der Cornea erstreekt; eine sehr breite Vaseularisation war verhanden, die im Centrum einen Durchmesser von e. 4 mm. frei liess. Das Centrum selbst war intensiver getrübt, die Oberfläehe dagegen nieht verändert.

Naeh abermals 5 Tagen hatte die Gefässbildung von allen Seiten her das Centrum erreieht und trübte die Cornea in der Weise, dass von der vorderen Kammer nichts mehr zu erkennen war. Gröbere Unebenheiten auf der Vorderfläche der Membran liessen sieh nieht naehweisen.

Am 24. Tage naeh dem Versueh war die Pupille wieder etwas durehzusehen, im Wesentliehen waren sonst keine Veränderungen eingetreten.

Erst, als abermals 4 Tage verflossen waren, konnte man deutlieh erkennen, dass das Infiltrat in der Resorption begriffen war, besonders im oberen Theile der Cornea.

Fassen wir also noehmals die Gesammterseheinungen dieses ganzen Prozesses summariseh zusammen, so hatten wir es hier später mit einem eehten parenchymatösen Infiltrat der Cornea zu thun, wobei letztere glanzlos und matt erschien. Dann trat eine bedeutende Vaseularisation auf, in Folge deren, ähnlich wie bei der Keratitis parenehy-

matosa bei Lues congenita, der ganze Prozess rasch zurückging.

Bezüglich der Prognose der Keratitis bullosa ist zu erwähnen, dass dieselbe sich in erster Linie nach dem Grundleiden der Erkrankung richten wird, welches den Hornhautprozess eingeleitet hatte. Während bei rein parenchymatösem Infiltrat mit consecutiver Keratitis bullosa die Prognose sich im Allgemeinen als eine günstige erweist, ist dies in den Fällen, wo etwa eine Iridoehorioiditis die Ursache war, durchaus nicht der Fall, sondern hier ist die Prognose fast stets infaust. Dagegen scheint sie bei Complication mit Glaukom eine gute zu sein.

So ist von Prof. Saemisch*) ein Fall beobachtet worden, bei dem nach vorhandener Keratitis bullosa der glaukomatöse Prozess sich einstellte, welcher so heftig wurde, dass er durch die Iridektomie sistirt werden musste. Dieser Fall veranlasste Max Schultze, die Beziehung des glaukomatösen Prozesses zu Stauungsvorgängen der Lymphflüssigkeiten vermuthungsweise in ein gewisses Abhängigkeitsverhältniss zu einander zu bringen.

Die Therapie wird sich darauf zu richten haben, einmal die Resorption des in der Tiefe bestehenden Infiltrates anzuregen und zu fördern, dann aber auch, die Schmerzen zu beseitigen. Ersteres erreicht man durch Anwendung feuchter Wärme, letzteres dadurch, dass man die abgehobene Blase ansticht und die Flüssigkeit ausfliessen lässt, so dass nun die vordere Blasenwand sich wieder anlegen kann und die Nervenenden der Cornea nicht mehr gezerrt werden. Zur Beförderung dieses Prozesses dürfte es ge-

*) Saemisch, l. c. pag. 272.

eignet erscheinen, einen sog. Druckverband in Anwendung zu ziehen. Eine Abtragung der vorderen Blasenwand, wie sie v. Graefe vorgeschlagen hat, würde besonders bei hartnäckigen Recidiven, welche allen angewandten Mitteln nicht weichen wollen, Beachtung verdienen.

v. Graefe*) kam zufällig auf diese Methode, als er einmal, behufs mikroskopischer Untersuchung der Hülle, die vordere Wand der Blase abtrug. Zu dem Zwecke fasste er dieselbe mit einer feinen Hakenpincette, kappte den gefassten Theil mit einer Cooper'schen Scheere ab und entfernte nachträglich die locker anliegenden Nachbartheile bis zu ihrer Anheftung. Er fand, dass, wenn er auf diese Weise die Blasen entfernt hatte, der Prozess weit schneller der Heilung entgegen schritt, als wenn er die Blasen sich selbst überliess. Auch glaubte er um so eher zu ihrer Entfernung auf chirurgischem Wege berechtigt zu sein, als ja die Theile doch der Nekrose anheimfallen und die Anwesenheit von Exsudaten unter ihnen ohne Zweifel die parenchymatöse Exsudation in den oberflächlichen Hornhautschichten unterhält.

Glücklicherweise ist diese, immerhin mit schwereren Erkrankungen des Auges complicirte, Keratitis sehr selten, so dass sie z. B. v. Graefe in einem Jahre unter c. 5000 Kranken bei 4 Individuen nur an 7 Augen gesehen hat.

Durch die Güte des Herrn Prof. Saemisch bin ich nun in den Stand gesetzt, über zwei neue Fälle von Keratitis bullosa berichten zu können, welche ich in dem kurzen Zeitraum von etwa 2 Monaten auf der hiesigen Augenklinik zu beobachten Gelegenheit hatte.

---

*) Arch. f. Ophth. II 1. pag. 208 u. 209.

Diese Fälle sind folgende:

I. Johann Beeker, 41 Jahre alt, aus Hohrhausen (Kreis Altenkirchen), erlitt Anfangs Februar d. J. in einem Bergwerk beim Sprengen des Gesteins eine Verbrennung des Gesichtes durch Schiesspulver, so dass das ganze Gesicht schwarz aussah. Die Augen waren durch eine erhebliche Schwellung der Lider so verdeckt, dass Patient fast nichts sehen konnte und geführt werden musste.

Wie er angab, hatte er in der ersten Zeit besonders heftige Schmerzen gehabt; nach c. 5 Wochen sei dann Blasenbildung auf der Hornhaut eingetreten, und zwar habe er bei der Bildung und während des Bestehens der Blasen heftigen Schmerz erlitten, welcher erst mit dem Verschwinden der Blasen wieder nachgelassen habe. Während der Anwesenheit der letzteren will Patient nicht gut in's Helle haben sehen können, auch soll das Auge dann nicht so beweglich gewesen sein. Als ich ihn zum ersten Male sah, hatte er bereits die 9. Blase auf derselben Stelle der Cornea gehabt, und zwar erklärte er, dass er bei der Bildung der beiden letzten, also der 8. und 9., keinen Schmerz gefühlt, wohl aber bei ihrem Verschwinden, also merkwürdiger Weise umgekehrt, als bei den ersten sieben.

Worauf diese eigenthümliche Erscheinung beruht, wollen wir dahin gestellt sein lassen.

Nach c. 8 Tagen war die Cornea schwach getrübt und von Gefässen durchzogen; in ihrer Umgebung fanden sich vereinzelte Pulverkörnchen in der Sclera. Auf der Cornea selbst hatte sich nach achttägiger Pause wieder eine Blase, die zehnte, ausgebildet, welche auch ohne Schmerzen entstanden und weniger prall gefüllt war.

Zwei Tage darauf bestand die Blase noch, hatte noch weniger Inhalt und war auch weniger sichtbar. Die Cornea

erschien bei schiefer Beleuchtung etwas klarer und durchsichtiger. Nach abermals 4 Tagen fand sich keine Blase mehr vor, das Gesichtsfeld war noch trübe durch die noch vorhandene Trübung der Cornea, besonders im unteren Abschnitte derselben; Sonnenlicht wurde nicht vertragen.

Am nächsten Tage war die Trübung bedeutend zurückgegangen, wenngleich sie noch im unteren äusseren Quadranten sichtbar blieb.

Nach weiteren 3 Tagen war die Trübung noch mehr gewichen; im unteren äusseren Quadranten, ungefähr auf der Grenze zwischen ihm und dem äusseren oberen fand sich eine nicht sehr grosse Stelle, wo das Epithel noch nicht fest mit der Unterlage verwachsen war, ähnlich einem Bläschen ohne Inhalt, so dass das Epithel auf der Unterlage auflag und hier verschoben werden konnte. Es war dies die Stelle, wo die Blasen gesessen hatten. Die vorhandene Trübung lag nur noch in den oberflächlichen Schichten der Cornea, das eigentliche Parenchym war wesentlich aufgeklärt. Von aussen kamen Gefässe, auch in den oberflächlichen Schichten, deutlich erkennbar in die Cornea hinein. Die letzte, zehnte, Blase wurde in Ruhe gelassen; seitdem ist dieselbe sitzen geblieben (das oben erwähnte Epithel, welches nur locker auflag); Schmerzen waren nicht mehr vorhanden.

Anfang Mai d. J. wurde Patient entlassen und war zu der Zeit nur noch eine circumscripte, schwache Trübung auf der Cornea sichtbar.

Die bei Joh. Becker eingetretene Blasenbildung wurde dazu benutzt, um die Structur der Blasenhülle zu studiren. Die abgetragenen Blasenwandungen, die sich freilich nur in Fetzen erhalten liessen, wurden in Müller'scher Flüssig-

keit erhärtet, und demnächst Querschnitte von ihnen angefertigt.

Fig. I zeigt einen solchen Querschnitt, der in Carmin gefärbt wurde.

An diesem Schnitte ist nun ganz deutlich zu sehen, dass die Blasenhülle lediglich aus einem Epithelblatte besteht. Dieses Epithelblatt, das innerhalb weniger Tage neu gebildet wird, zeigt nun eine wesentlich andere Form und Anordnung der Zellen, als das normale Epithelblatt der Cornea.

Während die oberflächlichen Schichten (Fig. 1 a) im Wesentlichen den oberflächlichen Schichten des normalen Epithels gleichen, — sie bestehen aus flachen, plattgedrückten Zellen, die um so flacher erscheinen, je näher sie der Oberfläche liegen, — sieht man in der Tiefe (Fig. 1 b) eine Schicht rundlicher, in Haufen zusammenliegender Zellen, die man nach Prof. Saemisch als „Brutschicht" bezeichnen könnte, und vermisst vollständig die länglichen, regelmässig neben einander gestellten Zellen, welche im normalen Epithel die unterste, der Lamina elastica zugewendete, Lage bilden. Hiermit erklärt es sich auch, dass die innere Begrenzungsschicht des Epithels unregelmässig verläuft. Es fehlt den in den tiefsten Schichten des Epithels durch Kerntheilung sich bildenden Zellen die feste glatte Unterlage.

II. Wilhelm Noll, 23 Jahre alt, aus Ober-Hemmerich, bekam Anfangs Mai d. J., wie er glaubte, nach Durchnässung in einem Schachte, eine heftige Keratitis. Der ihn behandelnde Arzt verschrieb ihm eine weisse Salbe zum Einstreichen in das Auge. Nach Verlauf von 14 Tagen, nachdem N. die Salbe ohne Erfolg gebraucht hatte, wurde er in die hiesige Augenklinik aufgenommen.

Es zeigte sich der grössere Theil der Cornea des linken Auges von einem tiefen Infiltrate eingenommen, welches zunächst eine rundliche Parthie im Centrum ausfüllte und dann nach unten noch einen Fortsatz besass; fast die ganze Decke war blasig abgehoben und liess sich auf der Cornea verschieben.

Am nächsten Tage hatte sich die Decke wieder angelegt und am 3. trug der oben erwähnte Fortsatz eine Blase. Dieselbe platzte am folgenden Tage, erschien aber Tags darauf wieder, wo sie sich mit scheinbarer Basis in die central gelegene Trübung hinein erstreckte. Nach Verlauf von 2 Tagen wurde eine neue Blase bemerkt.

Die Blasen waren nicht abgetragen worden; bei ihrer Bildung fühlte Patient heftigen Schmerz. Die grösste Blase hatte auf dem unteren Abschnitt der Cornea gesessen.

Die Flüssigkeit hatte sich deutlich gesenkt und ging fast bis an den Rand derselben. Die Trübung nahm den grössten Theil der Hornhaut, central gelegen, ein und zeigte eine unregelmässige Form; in ihrer oberen Hälfte zeigte sich ein kleines Bläschen. Die conjunctiva war ziemlich stark injicirt.

Nach 3 Tagen waren die Verhältnisse insofern umgekehrt, als jetzt oben eine grosse Blase bestand, während im unteren Abschnitt der centralen Trübung eine kleinere zu Tage trat.

Vier Tage darauf waren beide Blasen aufgegangen, das Epithel lag wieder fest auf der Cornea auf. Indessen schon am nächsten Tage zeigte sich wieder eine Blase, und zwar an dem erwähnten Fortsatze, platzte aber schon am nächstfolgenden Tage.

Im Verlauf der nächsten Tage zeigte sich noch ein-

mal die ganze Decke abgehoben, während bereits Gefässbildung in der Entwicklung begriffen war.

Darauf schwanden nach etwa 3 Tagen auch die Schmerzen, während in der Mitte der centralen Trübung sich Reste einer aufgegangenen Blase (Epithelfetzen) vorfanden, die sich aber noch nicht wieder fest angelegt hatten. Von unten und aussen war die Gefässbildung deutlich wahrnehmbar eingetreten.

Die minimale Abhebung im Centrum der Trübung bestand noch nach weiteren 3 Tagen. Es wurde ein Druckverband angelegt, um die Anheftung des Epithels zu beschleunigen. Trotzdem blieb die Abhebung noch ca. 8 Tage bestehen. Der Druckverband war scheinbar nicht vertragen worden, da einerseits die erwähnte, allerdings sehr geringe, Abhebung unter seiner Application sich nicht nur nicht fest anlegte, sondern sogar ein erheblicher Reizzustand des ganzen Auges binnen wenigen Tagen nach Anwendung des Verbandes sich einstellte, so dass von einer weiteren Application des Druckverbandes Abstand genommen werden musste. Die bereits oben erwähnte Gefässbildung von unten und aussen war noch sehr deutlich zu erkennen, schien aber keine weiteren Fortschritte gemacht zu haben.

Im Laufe der nächsten Zeit erfolgte, nachdem nur Atropinlösung eingeträufelt worden war, eine bleibende Anlegung der Blasenwand. Es wurden nun Reizmittel, zunächst Argent. nitr. (1:60), später das Ung. Hydr. oxyd. rubr. auf den Conjunctivalsack applicirt, die sehr gut vertragen wurden. Die Reizung des Auges nahm sichtlich ab. Als der Patient Mitte Juli entlassen wurde, bestand noch eine centrale parenchymatöse Trübung der Cornea, hingegen

war das Epithelblatt vollständig intact. Die Application der Reizmittel wurde auch für die Zukunft noch verordnet.

Wir berührten Eingangs unsrer Betrachtungen flüchtig die Frage, ob bei der Blasenbildung das Epithel für sich oder auch die Lamina elastica anterior. und etwa noch einige oberflächliche Schichten des Parenchyms mit abgehoben würden. Die Antwort auf diese Frage hat v. Graefe*) dahin abgegeben, dass nicht allein Epithel, sondern auch die Bowman'sche Haut und eine dünne Lage oberflächlicher Hornhautsubstanz zusammen abgehoben werden. Wenn diese Beobachtung auch nicht im Geringsten anzuzweifeln ist, so ist es nicht erklärlich, wenn v. Graefe weiter sagt: „Das Epithel zeigte zahlreichere Schichten als in der Norm und sehr merkwürdige Zellenformen, nämlich grosse Mutterzellen mit vielen Kernen und concentrische Bildungen, ähnlich denen, die man in Epitheliomen u. s. w. findet".

Dieselben Zellen (s. Fig. 1 b) haben wir auch gefunden; glauben aber, dass dieselben nur desshalb in dieser so erheblich von dem normalen Verhalten abweichenden Norm und Gruppirung auftreten, weil sie der normalen, glatten Unterlage der Lamina elastica entbehren. Während sie normaler Weise pallisadenartig mit plattgedrückter Basis auf der Lamina elastica neben einander gestellt erscheinen, ändern sie Gestalt und Gruppirung, sobald ihnen der sichere Boden entzogen ist; sie werden rundlich und reihen sich unregelmässig aneinander.

Nach häufig recividirenden Abhebungen nehmen sie dann die Gestalt der von v. Graefe beschriebenen „Mutterzellen mit vielen Kernen" an und schieben sich regellos über- und unter einander.

*) Graefe, l. c. pag. 208.

Aus dem Gesagten sowie aus den beigefügten Abbildungen geht also zur Evidenz hervor, dass bei der Keratitis bullosa die vordere Wand der Blasenhülle einzig und allein aus der Epithelschicht besteht; wenigstens sind wir im Stande gewesen, sowohl klinisch als auch experimentell diese Beobachtung zu constatiren, welche auch mit den Resultaten übereinstimmt, die Schweigger*) bei der Untersuchung solcher Blasenwandungen erhielt.

*) Schweigger, Handbuch. Berlin 1873. pag. 322.

Figur I.

Schnitt der vorderen Blasenwand von Kerat. bullosa, die nach Pulververbrennung eingetreten.

a) oberflächliche Schicht, b) tiefere Schicht, die in der Bildung und Entwicklung begriffenen Zellen enthaltend.

Figur II.

Schnitt von der Cornea eines Kaninchens, auf der durch Verbrennung mit Kali causticum Keratitis bullosa hervorgerufen war.

a) Stelle wo die Blasenbildung beginnt, b) die normal gestalteten Zellen des anliegenden Epithels, c) Epithelschicht, d) eigentliches Hornhautgewebe.

Figur III.

Schnitt von derselben Cornea.

a) vordere Begrenzungsschicht der Cornea, b) tiefste, in der Form der Zellen veränderte Schicht des abgehobenen Epithels, c) anliegende normale Epithelschicht, d) Hornhautgewebe, das ein Infiltrat zeigt.

Fig. 1.

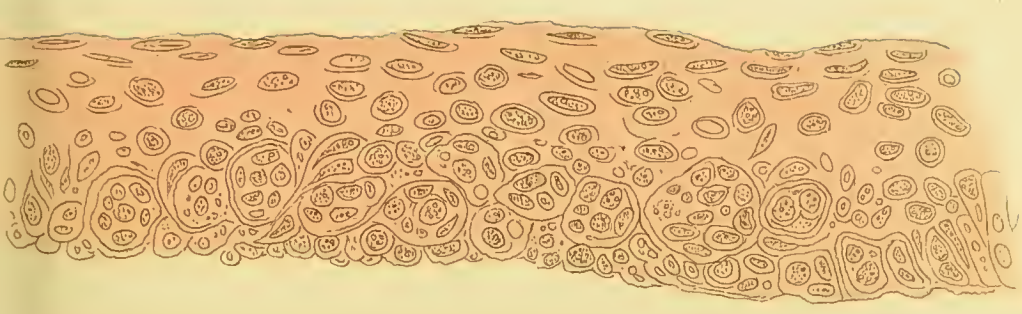

Fig. 2.

Fig. 3.

Vita.

Geboren wurde ich, Gustav Adolf Waldemar Kleinschmidt, zu Berlin am 1. Juni 1852. Meine Religion ist die evangelische. Mein Vater, der Königl. Sanitätsrath Dr. Carl Gottfried Kleinschmidt, wurde mir, nach zweijährigen, schweren Leiden, im vergangenen Semester durch den Tod entrissen; meine Mutter, Marie, geb. Schröder, lebt noch in Berlin. Meine Elementar- und Gymnasialbildung erhielt ich in meiner Vaterstadt auf dem Königl. Friedrich-Wilhelms-Gymnasium, welches ich mit dem Zeugniss der Reife zu Michaelis 1872 verliess, um Medicin zu studiren. Ich bezog die hiesige Universität und bestand hier am Ende des 4. Semesters das Tentamen physicum. Darauf kehrte ich nach Berlin zurück, woselbst ich bei dem Kaiser-Franz-Garde-Grenadier-Regt. Nr. 2 meiner halbjährigen Dienstpflicht mit der Waffe Genüge leistete. Nach Entlassung vom Regiment zu Ostern 1875 ging ich nach Würzburg, um die dortigen klinischen Anstalten zu besuchen. Nachdem ich dort im Herbst desselben Jahres an den Ferienkursen Theil genommen hatte, kehrte ich zur Fortsetzung meiner medizinischen Studien nach Bonn zurück. Hier bestand ich am 15. Juli a. c. das Examen rigorosum.

Während meiner Studienzeit waren meine Lehrer die Herren Professoren und Doctoren:

In Bonn: Binz, Busch, Clausius, Dittmar, Doutrelepont, Hanstein, Kekulé, Köster, Madelung, Obernier, Pflüger, Rühle, Saemisch, Schaaffhausen, M. Schultze, v. la Valette St. George, Veit, Walb, Zuntz;

In Berlin: Cohnstein, Du Bois-Reymond, Schweigger;

In Würzburg: Engelhardt, Gerhardt, Linhart, Mayr, Riedinger, Rindfleisch, Rineeker, Rossbach, Scanzoni, Schmidt, Ziegler.

Allen diesen meinen hochverehrten Lehrern spreche ich bei dieser Gelegenheit meinen innigsten Dank aus; insbesondere Herrn Prof. Saemisch, der mich bei Anfertigung dieser Arbeit bereitwilligst unterstützt und zu dauerndem Danke verpflichtet hat.

Thesen.

1) Die caustische Behandlungsmethode der Conjunctivalerkrankungen ist die beste.

2) Bei angeborenen Verwachsungen der Finger ist die blutige Operation der unblutigen vorzuziehen.

3) Von den Radicaloperationen der Ovariencysten führt die Ovariotomie am sichersten und schnellsten zur dauernden Heilung.

4) Die Meinungsdifferenz in dem Urtheil über das Mutterkorn beruht nur auf der Verschiedenheit der Präparate.

5) Die Einführung der amtlichen Leichenschau ist dringendes Bedürfniss.